PHÂN LOẠI VÀ NHẬN DIỆN VẾT THƯƠNG

Dinh-Van NGUYEN, MD, RT, BScN
Director of Nursing and Allied Health, VietMD.net Inc.

DISCLOSURE
Người trình bày không làm việc hay nhận tài trợ của bất kỳ công ty kinh doanh nào liên quan đến các sản phẩm trong bài nói chuyện nầy

1.Vết thương cục bộ
2.Vết loét chân
3.Vết thương hệ thống

VẾT THƯƠNG CỤC BỘ

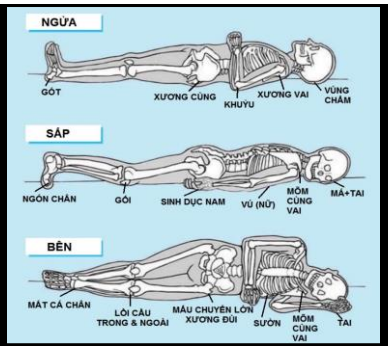

take home message: METRONIDAZOLE

take home message: CENTRAL VENOUS LINE

take home message: PACKING

take home message: ABCDE

- ✓Chấn thương
- ✓Vết mổ ngoại khoa
- ✓Vết thương tì đè
- ✓Bỏng
- ✓Khối u ác tính trổ ra da
- ✓Ung thư da
- ✓Hóa chất thoát mạch
- ✓Pilonidal sinus(?)

VẾT LOÉT CHÂN

- ✓Vết loét cẳng chân do động mạch
- ✓Vết loét cẳng chân do tĩnh mạch
- ✓Vết loét bàn chân do đái tháo đường
- ✓Vết loét chân do phù bạch huyết

CHẨN ĐOÁN

- ✓ Bệnh sử
- ✓ Dấu hiệu lâm sàng
- ✓ ABPI
- ✓ Các xét nghiệm cao cấp

VẾT THƯƠNG HỆ THỐNG

LEPROSY

SYPHILIS

PEMPHIGUS

SYSTEMIC
LUPUS ERYTHROMATOSIS

PSORIASIS

GRAFT VS HOST DISEASE

- ✓ Bệnh nhiễm:
  - -phong
  - -giang mai
  - -lao da
  - -đậu mùa …
- ✓ Các bệnh tự miễn:
  - -vẫy nến
  - -luput đỏ
  - -mô ghép kháng chủ…
- ✓ Phản ứng thuốc

KẾT LUẬN

- Đa dạng
- Chẩn đoán nguyên nhân
- Điều trị nguyên nhân
- Điều trị tại chỗ